



# 豬生殖與呼吸道綜合症 01

## Porcine Reproductive and Respiratory Syndrome, PRRS



病原簡介



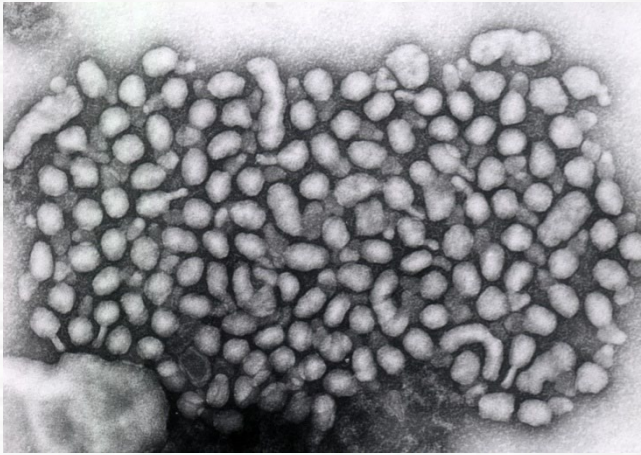
臨床症狀



肉眼及組織病變



# PRRS之病原簡介



病原為 *Arteriviridae* 病毒科  
*Arterivirus* 病毒屬\*

\*圖片來源: 本所生物研究組

\*\*參考資料: 張文發, 乙類動物傳染病之簡介

## 我國現況

- ① 目前歸類為乙類動物傳染病
- ② 常與其他豬隻病毒或細菌性病原混合感染\*\*


## 病原介紹

## 感染動物

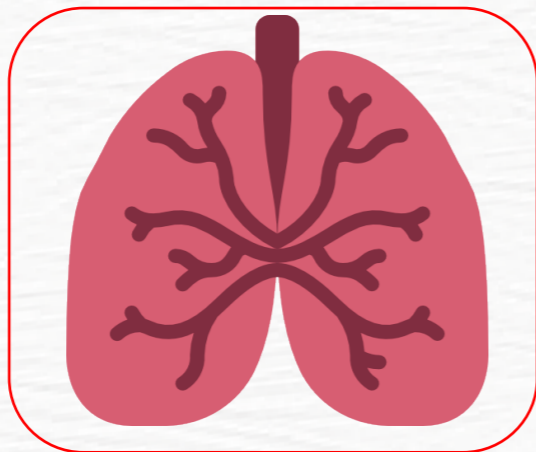
- ① 感染所有品系豬隻以及野豬
- ② 非人畜共通傳染病




# 感染豬隻之臨床症狀



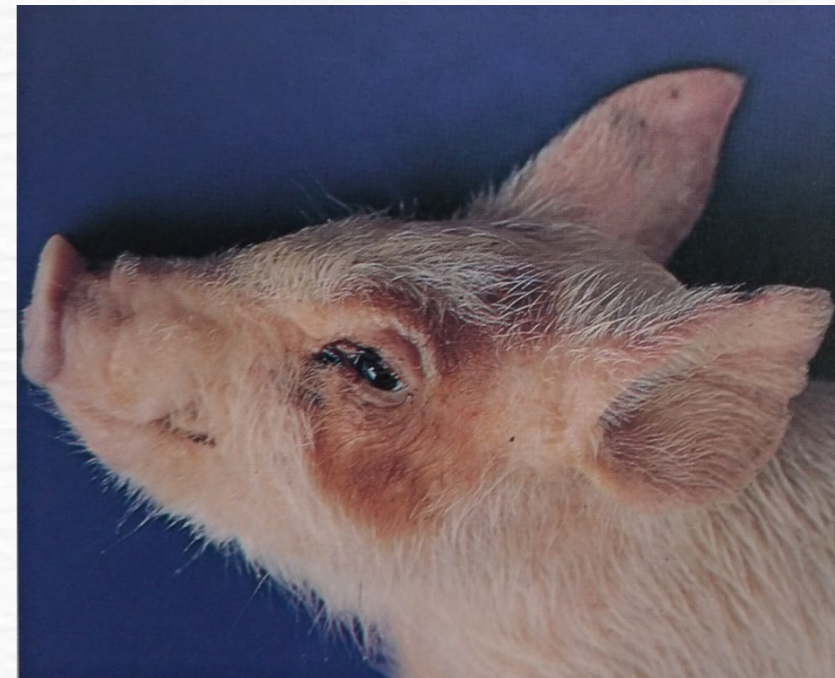發燒、食慾不佳



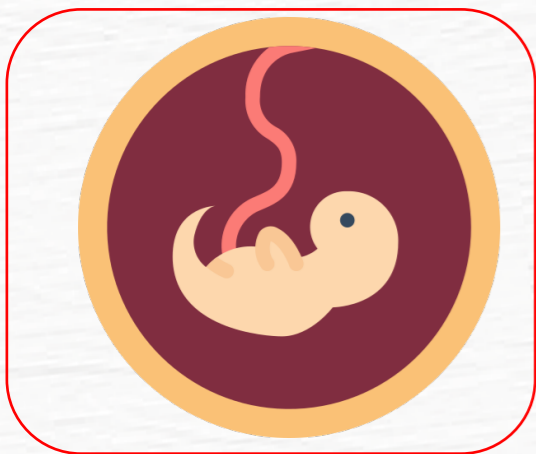呼吸困難、咳嗽




結膜炎、流鼻水



患豬被毛粗剛、眼分泌物增加及眼瞼浮腫



懷孕末期發生流死產

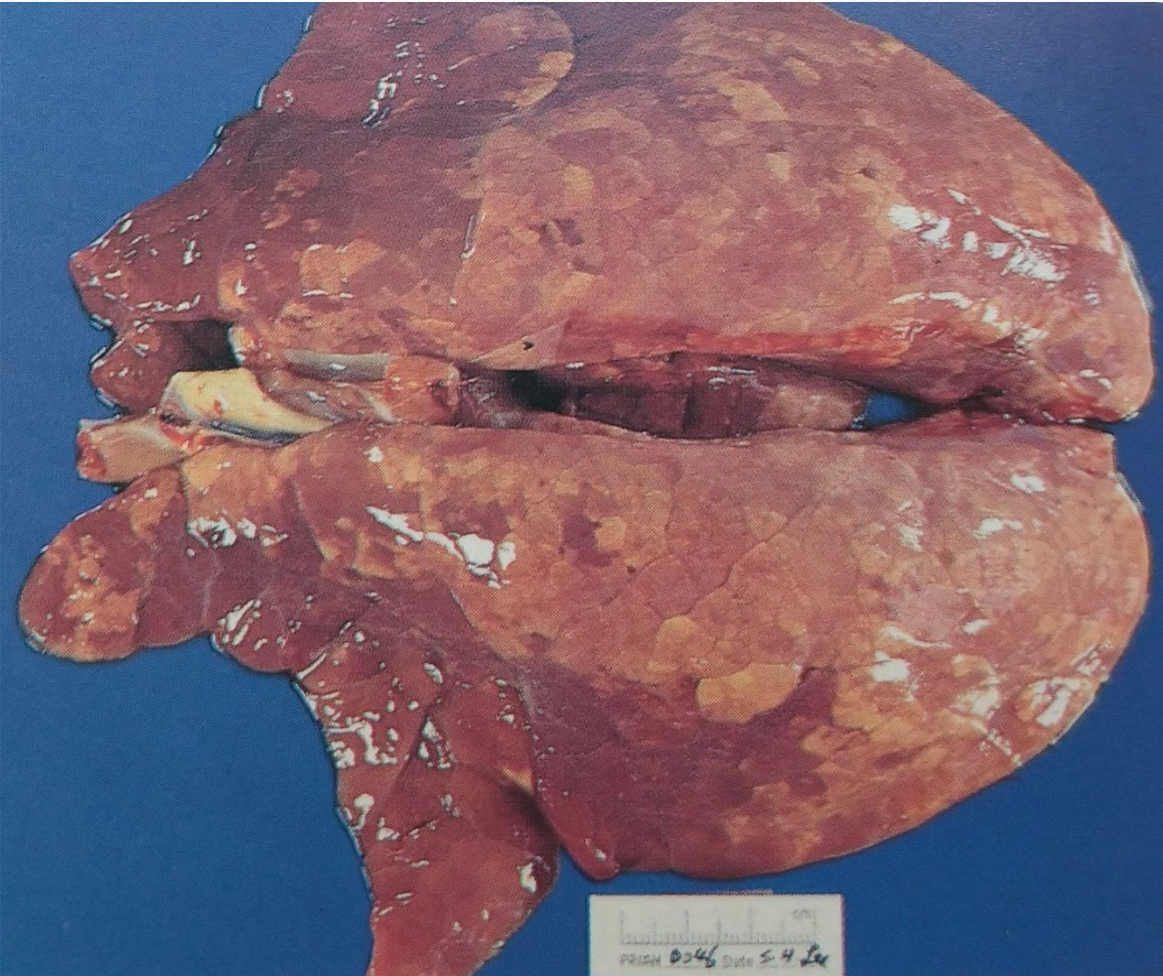

公豬精液品質下降

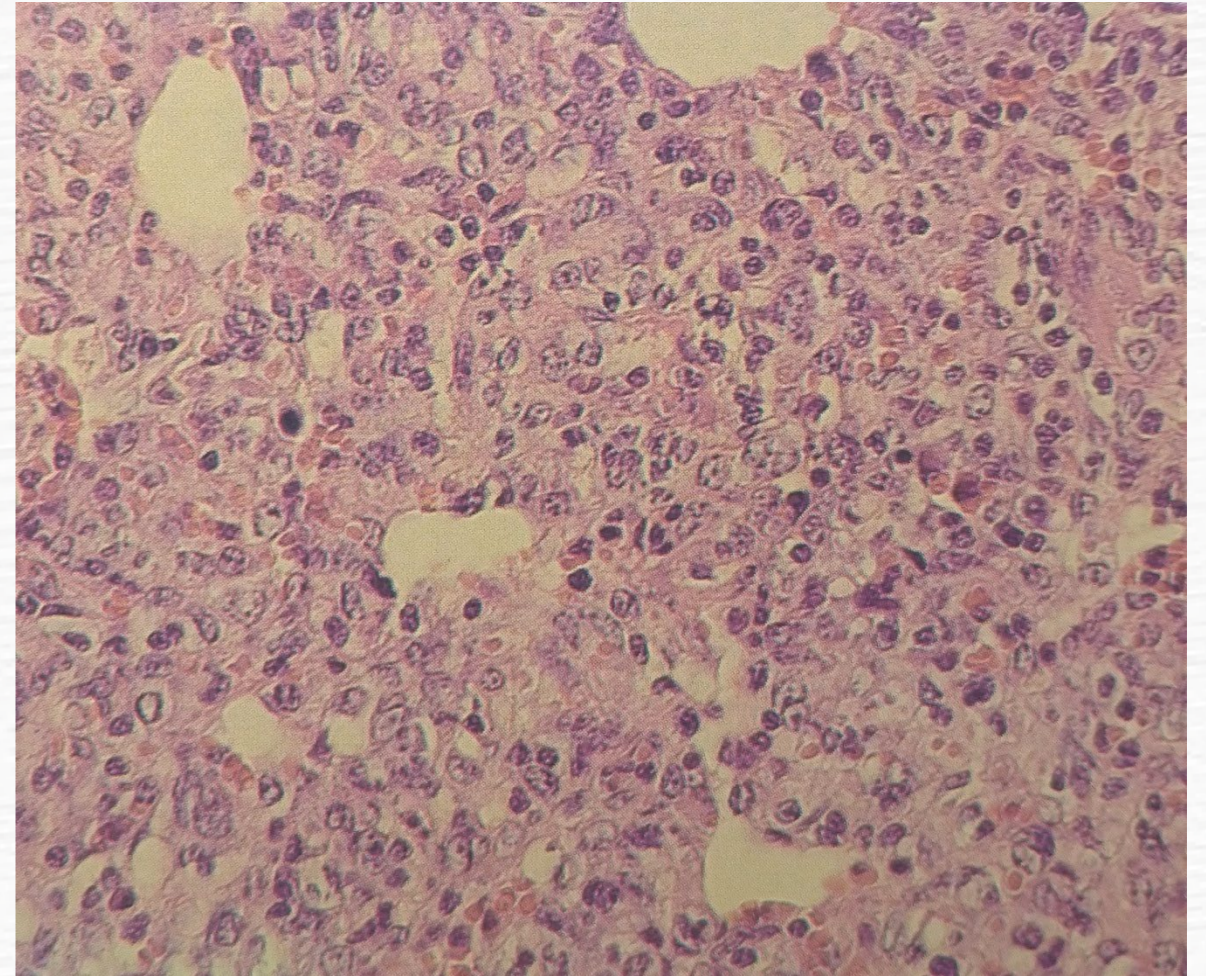


耳翼發紺

# 肉眼及組織病變



肺臟尖葉、心葉呈硬實暗紅病變，膈葉部分呈現大理石花紋斑、肺組織塌陷不全。



肺組織切片：間質性肺炎，肺泡上皮細胞輕度增生，巨噬球及中性球浸潤於間質組織。



# 豬生殖與呼吸道綜合症 02

## Porcine Reproductive and Respiratory Syndrome, PRRS



傳染方式



診斷方法

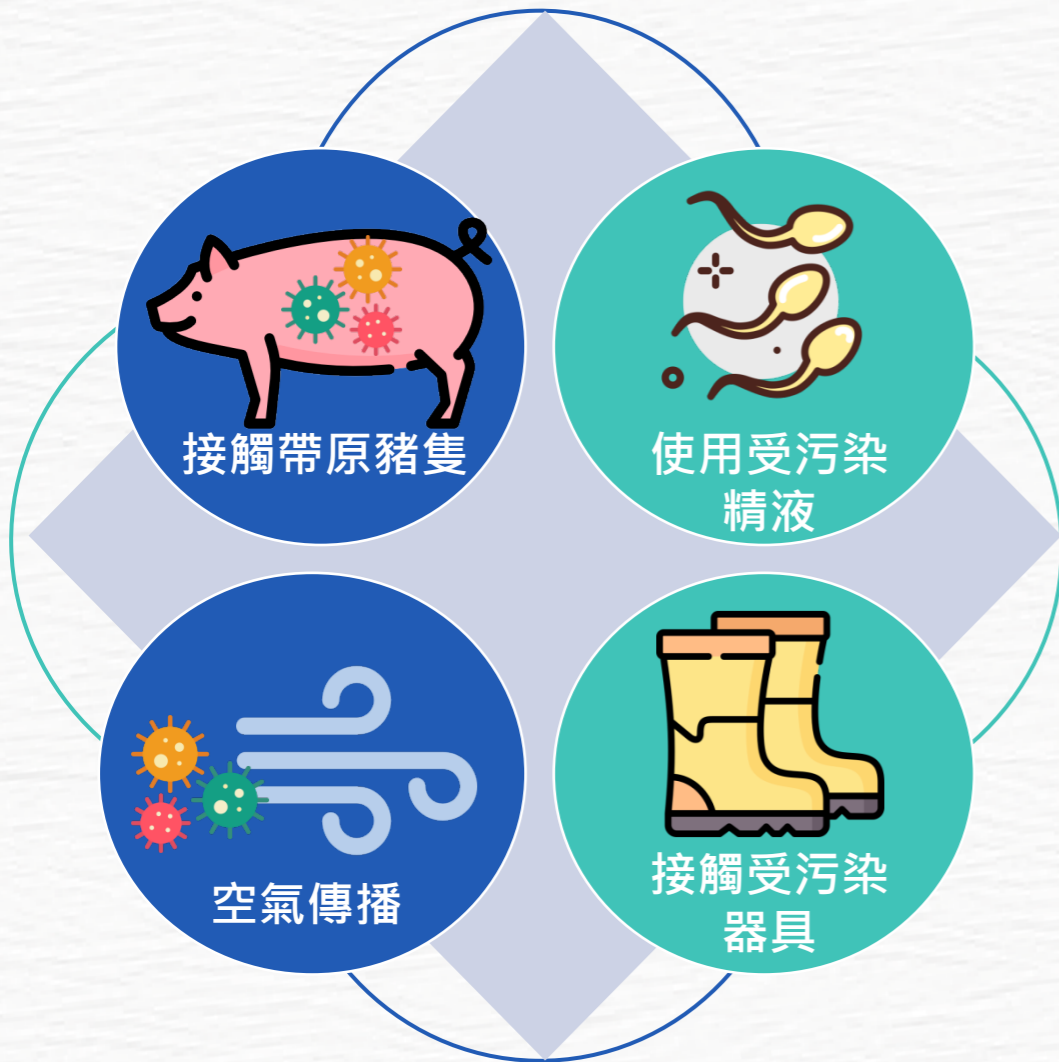


預防和控制



# PRRS之傳染方式

## 水平傳染



## 垂直傳染



# PRRS之診斷方法

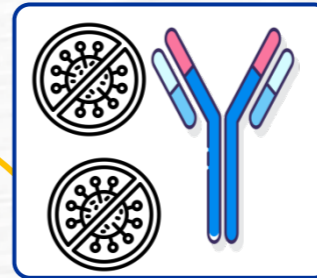

## 病理學診斷

間質性肺炎，肺水腫，巨噬球及中性球浸潤於肺臟間質組織。



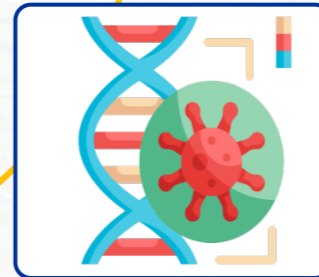
## 臨床外觀

發燒、食慾不佳、呼吸困難、咳嗽、懷孕末期發生流死產、耳翼發紺。



## 病毒分離及血清抗體檢測

三者搭配可正確診斷及確認病毒之基因型別。  
並區別是否為其他病原感染，包括豬第二型環狀病毒、假性狂犬病、黴漿菌及沙氏桿菌等。




## 病毒核酸檢測

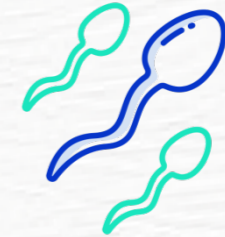

# PRRS之預防和控制




疑似病例，應立即通報  
轄內動物防疫機關。




養豬場需落實門禁管制、飼養管理與環境消毒等相關措施。



選購優良的種豬及精液。



PRRS 污染之豬場可施打疫苗，降低疫病風險。



不同週齡豬隻須避免混養，及避免過度密飼。